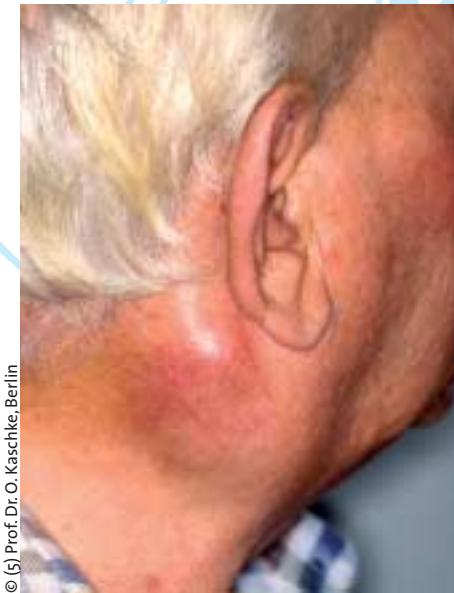

Zervikales CUP-Syndrom

Was tun bei unklarem Primärtumor?

A. ZAKARNEH, O. KASCHKE



© (5) Prof. Dr. O. Kaschke, Berlin

Abbildung 1: **Typische Lokalisation einer hochzervikalen Halslymphknotenmetastase beim CUP-Syndrom**



Abbildung 2: **Ausgeprägte Manifestation einer rechtsseitigen zervikalen Metastasierung beim CUP-Syndrom.**

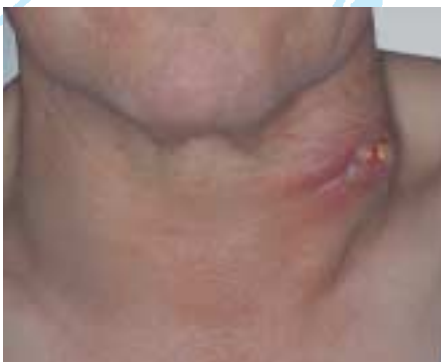

Abbildung 3: **Exulzeration einer zervikalen Metastasierung mit linksseitiger Manifestation im Trigonum caroticum**

Neben entzündlichen Lymphadenopathien und angeborenen Veränderungen zählen maligne Tumoren, insbesondere Lymphknotenmetastasen, zu den häufigsten Ursachen einer zervikalen Raumforderung. Beim CUP-Syndrom (cancer of unknown primary) liegen eine oder mehrere histologisch gesicherte Metastasen eines malignen Tumors vor, der trotz intensiver Diagnostik nicht zu lokalisieren ist.

In einer umfangreichen retrospektiven Analyse bei 657 Patienten stellte *Abbruzzese* 1994 fest, dass es sich bei 37% der Metastasen eines unbekanntem Primärtumors um Tumorzellabsiedelungen in Lymphknoten handelt. Lymphknotenmetastasen manifestieren sich am häufigsten im Kopf-Hals-Bereich. In 50–70% der Fälle liegt der Primärtumor ebenfalls in dieser Region. Nur bei 20–30% findet sich ein Tumor außerhalb des HNO-Fachbereiches.

Erstmals berichtete *Comess* 1957, dass bei histologischem Nachweis einer zervikalen Metastase nach klinischer Untersuchung ein Primärtumor nicht auffindbar war; er bezeichnete diese Erkrankung als „carcinoma of unknown primary“. Nach jüngeren Berichten von *de Braud* und *Mc Cunniff* bleibt der Primärtumor auch nach dem Einsatz moderner bildgebender Verfahren bei etwa 3–9% der Patienten mit Halslymphknotenmetastasen okkult. Hierbei handelt es sich nach *Jungehülsing* in etwa 70% um Metastasen unbekannter Plattenepithelkarzinome, seltener von Adenokarzinomen und undifferenzierten Karzinomen.

Okkulte maligne Melanome liegen in weniger als 10% der Halslymphknotenmetastasen bei unbekanntem Primärtumor vor. Durch den Einsatz immunohistochemischer Verfahren lassen sich Hodgkin- und Non-Hodgkin-Lymphome heute sicher nachweisen; diese Tatsache erklärt möglicherweise den Rückgang der Inzidenz des CUP-Syndroms. Das mittlere Erkrankungsalter liegt bei zirka 55–60 Jahren. Männer sind etwa doppelt so häufig betroffen wie Frauen.

Entstehungshypothesen des CUP-Syndroms

Nach *Werner* führt möglicherweise eine größere Wachstumstendenz der Metastasen zur früheren klinischen Manifestation als der nicht erkennbare kleine Primärtumor. Auch eine Rückbildung des Primärtumors durch lokale immunologische Einflüsse oder durch Veränderung im Tumorgenom sind nach Berichten von *Frost* und *Abbruzzese* denkbar. Beim CUP-Syndrom scheint es auch möglich zu sein, dass die Tumorzellen bei der Metastasierung die erste, dem Primärtumor nachgeschaltete, lymphogene oder hämatogene Station überspringen. Die Existenz einer malignisierten Halszyste ist nach wie vor umstritten.

Tumorsuche

Die Diagnose eines CUP-Syndroms ist definitionsgemäß erst nach einer ausgedehnten (erfolglosen) Suche nach dem Primärtumor zu stellen. Bei einer unklaren zervikalen Lymphadenopathie schließt sich der Anamnese ein umfassender HNO-Status an. Die Untersuchung der Mundhöhle und des Oropharynx sollte immer auch neben der Inspektion eine Palpation insbesondere von Mundboden, Tonsillenlogen und Zungengrund einschließen. Die Haut ist auf tumorverdächtige Läsionen zu untersuchen. Beim HNO-Status ist hier insbesondere die Endoskopie von Nasenhaupthöhle, Nasenrachenraum, Hypopharynx und Larynx zu nennen.

Die B-Mode-Sonografie der Halsweichteile unter Einbeziehung der Speicheldrüsen und der Glandula thyroidea gehört zur Routinediagnostik einer unklaren Halslymphknotenschwellung und bietet gleichzeitig die Möglichkeit der Feinnadelpunktionszytologie für die Dignitätsbestimmung. Diese ist im Einzelfall zur genaueren histologischen und immunzytologischen Zuordnung durch eine Exzisionsbiopsie zu ergänzen. Parallel sollte in unklaren Fällen gegebenenfalls eine serologische und mikrobiologische Diagnostik zum Ausschluss einer infektiösen Lymphadenopathie veranlasst werden.

Bestätigt sich die Diagnose einer Halslymphknotenmetastase, stellt sich die Frage nach dem Ausmaß der zu betreibenden Diagnostik. Hierbei ist dem genauen feingeweblichen Befund wie auch der Lokalisation der zervikalen Metastasierung Rechnung zu tragen. Grundsätzlich ist ein CT oder MRT des Kopf-Hals-Bereiches obligat – sowohl im Rahmen der Tumorsuche als auch zur Beurteilung der Metastasierungsausdehnung.

Panendoskopie

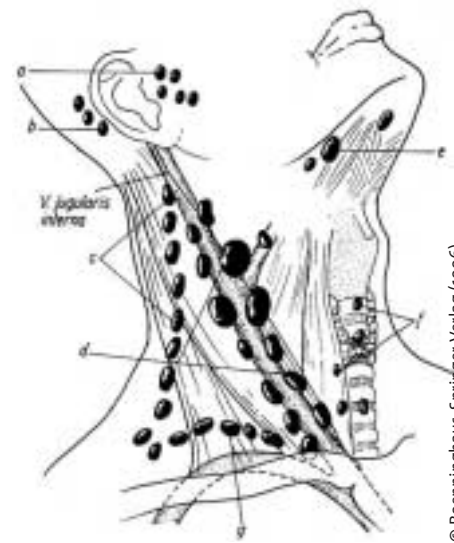
Zur genaueren Inspektion des oberen Aerodigestivtraktes hat sich die starre Endoskopie von Pharynx, Kehlkopf, Trachea und Oesophagus (Panendoskopie) in Vollnarkose mit der Möglichkeit der Gewebeprobenentnahme durchgesetzt. Nach Berichten von *Altman* und *Lefebvre* findet sich die Mehrzahl der entdeckten Primärtumore bei zervikalen

Plattenepithelkarzinommetastasen in Tonsillen, Zungengrund, Nasenrachenraum sowie im Sinus piriformis. Die diagnostische Tonsillektomie, die Nasenrachenraumkurretage und die tiefe Zungengrundprobeexzision gehören mittlerweile zum üblichen diagnostischen Vorgehen. *Werner* berichtete von einer verbesserten Detektion okkult Karzinome durch eine beidseitige laserschirurgische Abtragung der Zungengrundtonsille. Ohne klinische oder bildgebende Hinweise auf einen Zungengrundtumor ist die Indikation zu dieser Vorgehensweise jedoch aufgrund der ausgeprägten Traumatisierung und der damit verbundenen Schmerzsymptomatik zurückhaltend zu stellen.

Weitere Diagnostik

Bronchoskopie: Handelt es sich um tiefzervikale Lymphknotenmetastasen ist die Schichtbilduntersuchung auf den Thorax auszudehnen; eine Bronchoskopie ist hierbei obligatorisch. Nach Berichten von *Wang* sind bis zu 32% der okkulten Primärtumore Bronchialkarzinome. Lymphknotenfiliae im Stadium IV müssen grundsätzlich an einen infraklavikulär lokalisierten Primärtumor denken lassen.

CT von Abdomen/Becken: Bei Verdacht auf ein primäres Adenokarzinom besteht die Indikation zur zusätzlichen computertomografischen Untersuchung von Abdomen und Becken. Unter Einbeziehung der entsprechenden Fachdisziplinen sollte sich eine Unter-



© Boeninghaus, Springer-Verlag (1996)

Abbildung 4: Zervikale Lymphknoten-
gruppen, die Prädilektionsorte für
CUP-Syndrom-Manifestationen bilden.

- a: Nodi lymphatici parotidei
- b: N. l. retroauriculares
- c: N. l. cervicales superficiales
- d: N. l. submentales beziehungsweise submandibulares
- e: N. l. prä-laryngeales beziehungsweise tracheales
- f: N. l. supraclaviculares

suchung des Gastrointestinaltrakts sowie der urologischen und gynäkologischen Fachbereiche anschließen.

Serologie: Bei Metastasen im Kopf-Hals-Bereich empfiehlt sich die routinemäßige Bestimmung des EBV-Titers, da eine ätiologische Beteiligung des Epstein-Barr-Virus – wie bereits 1971 von *Dohnert* berichtet – an der Genese des

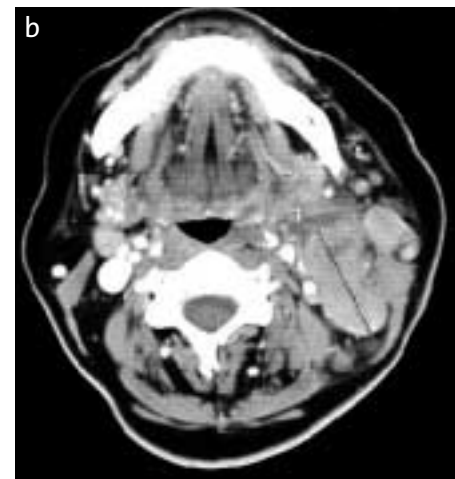
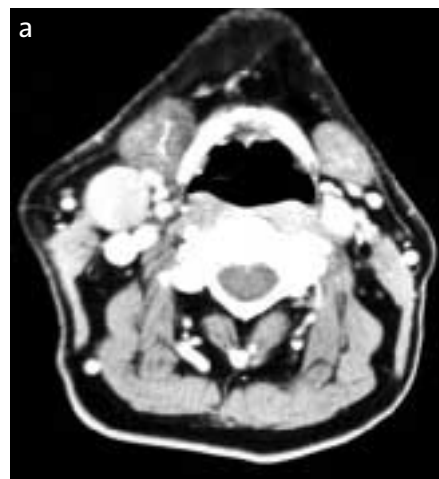

Abbildung 5a und b: Im axialen Hals-CT kann die Ausdehnung und Begrenzung einer zervikalen Metastasierung sicher abgelesen werden. Aussagen über Dignität lassen sich aber nur schwer treffen. Für die Primärtumorsuche ist das CT aber unerlässlich.

möglicherweise okkulten lymphoepithelialen Nasopharynxkarzinoms annimmt. Hierbei sind nach *Ganzer* erhöhte Serumwerte des IgA gegen das Viruskapsid-Antigen (VCA) sowie IgG-Antikörper gegen das Early-Antigen (EA) richtungsweisend. Die Bestimmung von Thyreoglobulin, karcinomemryonalem Antigen, α -Fetoprotein und Prostata-spezifisches Antigen gehört nicht zur Routinediagnostik und wird nur bei histologischem Hinweis auf einen entsprechenden Primärtumor empfohlen.

FDG-PET: Die Fluor-Desoxyglukose-Positronenemissionstomographie (FDG-PET) beruht auf dem Nachweis des er-

höhten Glukosestoffwechsels in malignen Zellen. Nach jüngeren Untersuchungen ist dieses bildgebende Verfahren eine wertvolle Ergänzung bei der Tumorsuche. Nach Untersuchungen von *Bobuslavizki* und *Braams* waren auch bei geringer Spezifität in bis zu einem Drittel der Fälle der Primärtumor sowie weitere Filiae nachzuweisen. Bei einer jedoch noch geringen Verfügbarkeit sowie hohen Kosten hat sich die FDG-PET allerdings nicht als routinemäßig einsetzbares Untersuchungsverfahren im Rahmen der Tumorsuche etabliert.

Grundsätzlich sollte sich der Umfang der diagnostischen Maßnahmen

im Rahmen der Primärtumorsuche auch an dem Ausmaß und der Prognose der Tumorerkrankung sowie am Allgemeinzustand des Patienten orientieren. So wird bei Schwerstkranken von einer belastenden und kostenintensiven Diagnostik, die ohne therapeutische Relevanz bleibt, abgeraten.

Therapie und Prognose

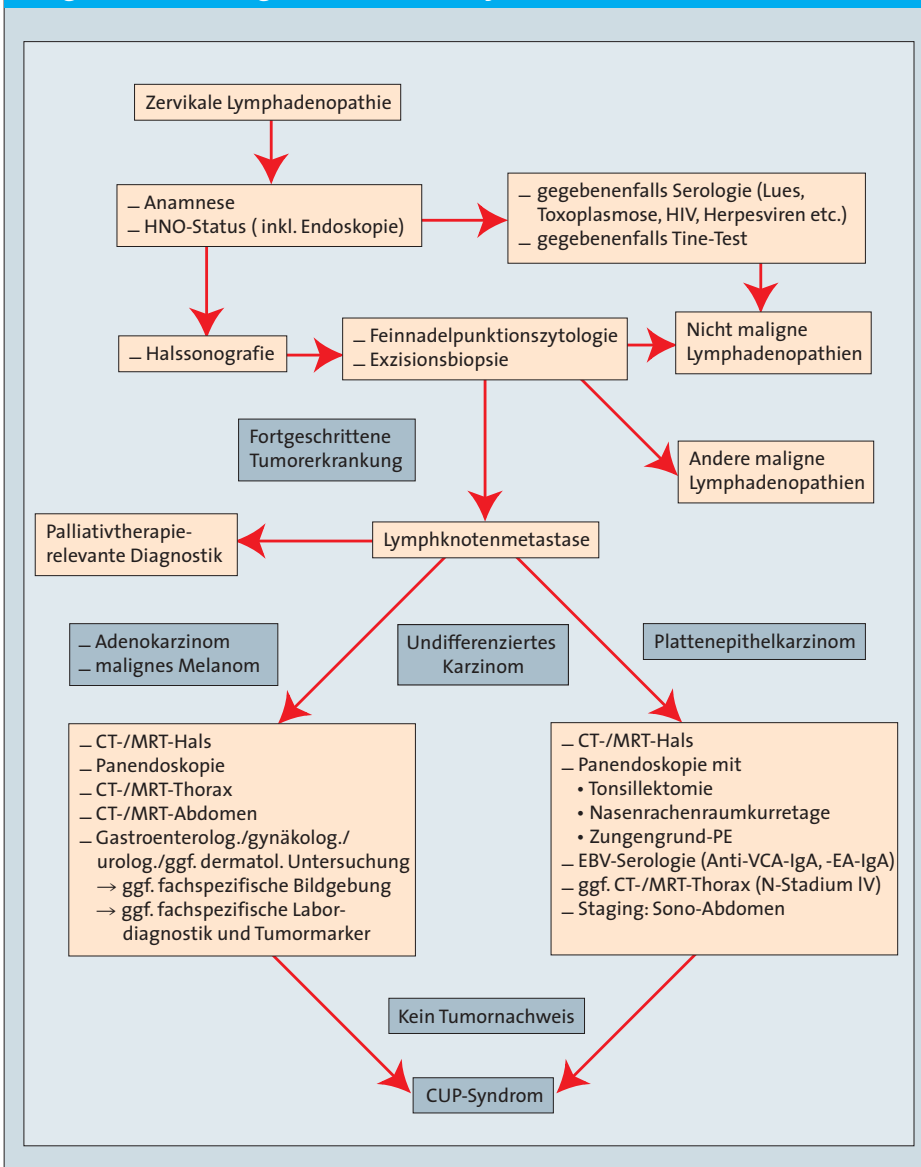
Lange Zeit wurde das therapeutische Vorgehen beim zervikalen CUP-Syndrom kontrovers diskutiert. Mittlerweile lässt sich im Hinblick auf die verschiedenen Therapieverfahren – abhängig von histologischem Befund und der Lokalisation der Metastasen – eine allgemeine Übereinstimmung feststellen. Metastasen von okkulten Plattenepithelkarzinomen haben grundsätzlich eine bessere Prognose als andere Histologietypen. Die zervikale Höhe der Lymphknotenmetastasierung, das N-Stadium und die Beurteilung eines kapselüberschreitenden Tumorwachstums sind weitere Prognosekriterien.

Plattenepithelkarzinom

Beim Vorliegen eines okkulten Plattenepithelkarzinoms konnten *Kirschner* und *Renaud-Salis* die Überlegenheit eines kombinierten chirurgischen und strahlentherapeutischen Vorgehens beweisen. So liegen die 5-Jahres-Überlebensraten nach chirurgischer Sanierung des Lymphabflusses und postoperativer Radiotherapie durchschnittlich bei 50% und für eine hochzervikale Lokalisation sowie einem N1- oder N2-Stadium sogar bei über 60%. Während man die ipsilaterale radikale Neck Dissection lange favorisierte, gilt heute je nach Fall die modifizierte radikale oder selektive Neck Dissection als ausreichend.

Bei der Radiotherapie wird eine Gesamtreferenzdosis von 60–70 Gy verabreicht. Hierbei scheint sich durchzusetzen, dass nur die dem entsprechenden Lymphabflussgebiet zugeordneten anatomischen Regionen einzu beziehen sind. In Form der so genannten „shrinking field“-Technik wird zunächst das gesamte zervikale Lymphabflussgebiet sowie der Oro- und Hypopharynx mit zirka 50 Gy bestrahlt. Anschließend wird nur die betroffene Halsseite auf 56–60 Gy aufgesättigt.

Abbildung 6
Diagnostisches Vorgehen beim CUP-Syndrom



Die befallenen Lymphknoten werden bei der alleinigen Radiotherapie zusätzlich mit einem Boost mittels schneller Elektronen bis zur Gesamtdosis von 70 Gy bestrahlt. Die Entscheidung über eine Bestrahlung des Nasopharynx muss je nach Einzelfall erfolgen. Nach den Untersuchungen von *Glynne-Jones* ist hierfür vor allem eine posteriore Lokalisation der Lymphknotenmetastase sowie ein positiver EBV-Nachweis entscheidend.

Eine kombinierte Radiochemotherapie bewirkt nach *Wang* bei zervikalen Metastasen von Plattenepithelkarzinomen im Vergleich zur alleinigen Strahlentherapie eine bessere lokale Befundkontrolle, jedoch keinen signifikanten Unterschied in der Überlebenszeit.

Adenokarzinom

Der Nachweis einer Halslymphknotenmetastase eines Adenokarzinoms stellt immer ein fortgeschrittenes Tumorsta-

dium dar und ist therapeutisch individuell anzugehen. Bei einer hochzervikalen Metastasierung kann eine Neck Dissection mit postoperativer Strahlentherapie in Erwägung gezogen werden. Eine tiefzervikale Lokalisation einer Adenokarzinommetastase bietet in der

Fazit

Die Diagnose eines zervikalen CUP-Syndroms setzt eine ausführliche klinische, bildgebende und gegebenenfalls fachübergreifende Diagnostik voraus. Insbesondere hochzervikale Lymphknotenmetastasen bei unbekanntem Plattenepithelkarzinom haben insgesamt eine bessere Prognose als Metastasen mit tiefzervikale Lokalisation und anderen Histologietypen; sie sollten mit kurativer Zielsetzung kombiniert chirurgisch und strahlentherapeutisch behandelt werden.

Regel lediglich einen palliativen Therapienansatz. Hier wird aufgrund der meist disseminierten Tumorerkrankung eine systemische Chemotherapie gegebenenfalls mit palliativer Strahlentherapie der Halsweichteile empfohlen. *Kambhu* und *Glynne-Jones* nennen 5-Jahres-Überlebensraten von 0–28%. Ähnliches gilt für Metastasen undifferenzierter Karzinome.

Halslymphknotenmetastasen eines okkulten malignen Melanoms sollten nach *O'Brien* durch eine modifizierte radikale Neck Dissection behandelt werden.

Literatur beim Verfasser

André Zakarneh

Prof. Dr. med. Oliver Kaschke
Abteilung HNO, Plastische Gesichts- und Halschirurgie,
Sankt Gertrauden-Krankenhaus,
Berlin-Wilmersdorf

Anzeige